Комплексное лечение зубочелюстных аномалий на фоне миофункциональных нарушений с использованием системы «МИОБРЕЙС».

Актуальность метода ортодонтической коррекции без брекетов с использованием подбираемых индивидуально по размеру эластопозиционеров очевидна. Такие проблемы, как резорбция корней, декальцификация зубной эмали, рецессия десневого края, гингивиты и другие осложнения, возникающие при лечении на несъёмной аппаратуре, к сожалению, хорошо знакомы ортодонтам. С другой стороны, хроническое ротовое дыхание, реверсивное глотание, а также вредные миопривычки часто приводят к сужению зубных дуг и делают результаты дорогостоящего ортодонтического лечения нестабильными. Вот почему столь актуально появление аппаратов, позволяющих совместить механическое расширение зубных рядов с миофункциональной коррекцией - системы силиконовых эластопозиционеров "Миобрэйс» со встроенным упругим каркасом для суженных зубных дуг.

Иткина Светлана Шауловна - к.м.н., доцент

Белоусов Юрий Николаевич - клинический ординатор

Как известно, затрудненное носовое дыхание приводит к нарушению жизнедеятельности организма и может стать причиной расстройств умственного и физического развития. Общая слабость, бледность, понижение резистентности к инфекции является клинической характеристикой людей с аденоидными разрастаниями в носоглотке, затрудняющим носовое дыхание.[1] Ротовое дыхание приводит к нарушению деятельности мимических мышц, круговой мышцы рта, языка и к развитию зубочелюстных аномалий (ЗЧА). Нарушения миодинамического равновесия наблюдается между щечной, жевательной, височной и подъязычными мышцами. Миодинамическое равновесие может быть нарушено между круговой мышцей рта, подбородком и мышцами дна полости рта. При нарушении функции дыхания, активность круговой мышцы рта в несколько раз повышается по сравнению с нормой, а её выносливость существенно снижается.

Функциональная недостаточность круговой мышцы может явиться причиной увеличения длины верхнего зубного ряда, приобретающего при этом V-образную форму, и способствовать формированию дистальной окклюзии [2]. Это происходит в результате ослабления давления круговой мышцы рта на резцы снаружи, давление языка на зубные ряды изнутри начинает преобладать, и резцы смещаются в губном направлении, увеличивая при этом длину зубного ряда и величину сагиттальной щели.

При дистальном положении нижней челюсти, часто наблюдаемой у детей с нарушением носового дыхания, изменяется также и положение нижней губы - соприкасаясь с небной поверхностью верхних резцов, она способствует их вестибулярному смещению, что внешне проявляется в виде характерно глубокой супроментальной складки. [2]

Особое внимание следует обратить на положение языка при ротовом дыхании. Язык, являясь сильным мышечным органом, влияет на формирование свода неба верхней челюсти: состояния мышц языка взаимосвязано с сагиттальными размерами

верхнего зубного ряда, длинной переднего отрезка, апикального базиса и длинной всего зубного ряда. При ротовом дыхании ребёнок прокладывает язык между зубными рядами, что способствует протрузии верхних резцов. Такое положение языка на фоне ротового дыхания может также привести к формированию мезиального или открытого прикуса.[3] Дополнительное давление натянутых щёчных мышц, возникающее у ребёнка при дыхании ртом, способствует сужению зубных дуг.

Важную роль в возникновении ЗЧА играет и функциональное состояние мышц, участвующих в акте глотания.[1] От рождения и до прорезывания молочных зубов детям присущ инфантильный тип глотания. Функция глотания, осуществляемая определённой группой мышц, претерпевает перестройку на последующих этапах развития ребенка, когда начинают прорезываться первые зубы. Если инфантильный тип глотания сохраняется и после полного прорезывания молочных зубов, то кончик языка ребёнка при каждом глотательном движении проскальзывает между зубами и в результате начинает превалировать функция подбородочной мышцы. Как следствие, у таких детей наблюдается зубоальвеолярное укорочение нижней челюсти во фронтальном отделе, протрузия верхних передних резцов и зубоальвеолярное удлинение верхней челюсти в боковых участках. Кроме того, изменение функционального состояния жевательных и височных мышц ведёт к увеличению периода жевания и количеству производимых ребёнком жевательных движений.

Миофункциональные нарушения эффективно устраняются ещё в раннем сменном прикусе при помощи миофункциональных преортодонтических трейнеров, выпускаемых компанией Myofunctional Research Co. (MRC, Австралия) с начала 90-х гг. На сегодняшний день Центр миофункциональных исследований предлагает трейнеры и для детей 2-5 дет, которые наряду с устранением дисфункций и вредных привычек позволяют также тренировать жевательную мускулатуру ребёнка, что способствует нормализации развития челюстных костей ещё в раннем возрасте. Такое превентивное лечение позволяет предотвратить многие серьёзные нарушения, проявляющиеся у детей уже в сменном прикусе.

Для зубочелюстных аномалий, вызванных миофункциональными нарушениями, характерным является сужение зубных дуг, усугубляемое отсутствием в современной системе питания необходимой для челюстных костей нагрузки. Согласно исследованиям В.П. Окушко, из 100 детей, обладающих вредными привычками и дисфункциями, около 80% имеют сужение зубных дуг, которое примерно у 50% детей осложняется дистальным положением нижней челюсти. Высокий процент подобных нарушений послужил причиной появления новой разработки компании MRC - системы силиконовых эластопозиционеров «Myobrace» (Миобрейс) со встроенным расширяющим каркасом для коррекции скученности у пациентов с сужением зубных дуг, возникшим на фоне миофункциональных нарушений. Аппараты серии Миобрейс совмещают в себе, таким образом, свойства миофункциональных трейнеров и расширяющий эффект ортодонтической дуги. По показанием может быть заменой несъемной ортодонтической техники в постоянном прикусе.

Система «Миобрейс» выпускается в шести размерах и предназначена для коррекции в сменном и постоянном прикусе. Размер эластопозиционера подбирается индивидуально для каждого пациента путём измерения мезиодистальных размеров четырех верхних резцов. Ширина резцов суммируется и затем, в соответствии со специальной таблицей, подбирается нужный размер.[3] Для удобства подбора мы использовали рекомендуемый производителем стерилизуемый **мини-набор** из 6 аппаратов, позволяющий проводить примерку непосредственно в полости рта пациента.

Конструктивные особенности аппаратов «Миобрейс»

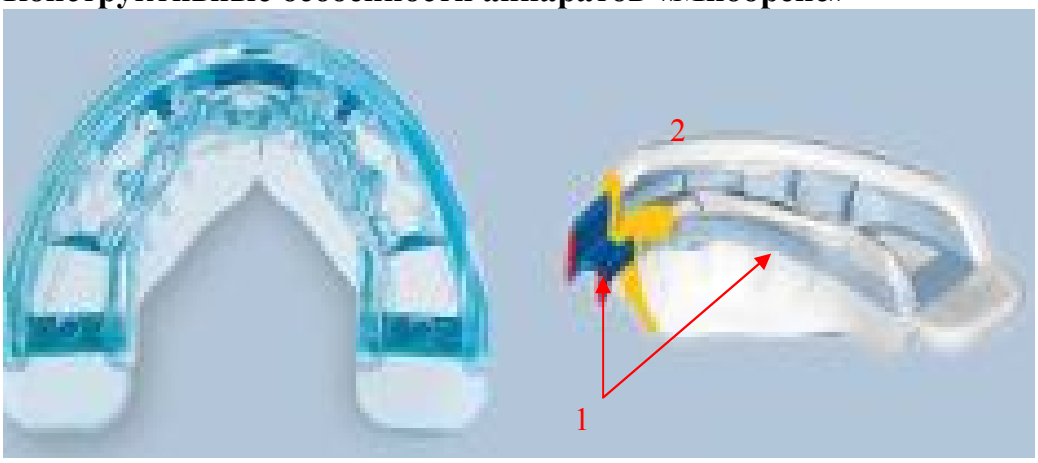

1- армированный упругий внутренний каркас; 2- силиконовый внешний слой.

Двуслойная конструкция Миобрейс позволяет совместить комфорт гибкого силикона, формирующего внешний слой с эффективностью упругого внутреннего каркаса, стимулирующего рост и расширение зубных дуг. Удлинённые дистальные концы аппарата обеспечивают хорошую опору для вторых моляров. Эффект выравнивания зубных рядов достигается благодаря встроенному каркасу, действующему по принципу ортодонтической дуги, а также наличию индивидуальных ячеек для зубов фронтальной группы. Помимо этого, позиционеры Миобрейс обладают всеми конструктивными особенностями, характерными для миофункциональных трейнеров: «язычком» для тренировки правильного положения языка, губными бамперами, ограничителем языка, специальными утолщениями в области моляров, обеспечивающими декомпрессию ВНЧС. Трейнер Миобрейс, как и другие аппараты семейства миофункциональных трейнеров, имеет отверстия для постепенной перестройки типа дыхания.

В дополнение к системе трейнеров Миобрейс выпускается стандартный по размеру преортодонтический ***Миобрейс-Стартер*** – аппарат аналогичной конструкции с внутренним расширяющим каркасом, но без ячеек для зубов. Его рекомендуется использовать на первом этапе лечения в период сменного прикуса для коррекции скученности зубов во фронтальном отделе при дефиците места более 4-6 мм и сагиттальной щели свыше 5 мм. Миобрейс-Стратер позволяет выравнивать прорезывающиеся зубы, устраняя миофункциональные нарушения, стимулирует расширение зубной дуги и параллельно готовит пациента к следующему этапу лечения с использованием более упругого позиционера с ячейками. [3].

Показания к использованию системы Миобрейс:

- скученность во фронтальном отделе
- сужение зубных рядов
- открытый прикус
- II класс Энгеля (I-й и II-й подкласс)
- глубокий прикус
- I-й класс Энгеля на фоне скученности
- зубоальвеолярные формы III класса
- вредные миофункциональные привычки и дисфункции
- коррекция положения нижней челюсти

Противопоказания для лечения системой:

- выраженный III-й класс (скелетные формы)
- невозможность свободного носового дыхания (предварительно следует получить подтверждение от ЛОР-врача о функциональности дыхания)

Целью нашего исследования являлось определение эффективности лечения скученности зубов при миофункциональных нарушениях и затрудненном носовом дыхании у пациентов разных возрастных групп с помощью системы Миобрейс

Сужение верхнего и нижнего зубных рядов и скученность зубов нижней челюсти во фронтальном сегменте

Система Миобрейс использовалась нами для коррекции клинических случаев, в которых ЗЧА были обусловлены сужением зубных рядов и, как следствие, скученностью.

Пациентам проводили диагностику и расчет моделей, а также тесты на носовое дыхание.

В связи с недостаточностью носового дыхания один из пациентов дополнительно проходил курс лечения у ЛОР-врача.

Прежде чем назначать систему Миобрейс, мы определяли тонус круговой мышцы рта, показателями которого является сила, быстрота и выносливость мышцы. Функциональное состояние зубочелюстной системы определялось при помощи контрольных упражнений. Выделив в качестве основного показателя выносливость круговой мышцы, которая измеряется временем удерживания аппарата, можно активизировать лечебный процесс, индивидуально дозируя нагрузку.[4] Совершенствуя выносливость мышечных волокон, мы положительно воздействуем на силу и быстроту мышечных сокращений. С этой целью пациенту на первом этапе лечения предлагается в течение месяца постепенно увеличивать время использования Миобрейс, доводя его в итоге до 2-х часов в день.

Рекомендуемый режим увеличения нагрузки: три раза в день по три подхода - начиная с максимального для данного пациента времени удерживания Миобрейс, каждый раз следует увеличивать его на 1-2 минуты. При этом время напряжения мышц рекомендуется чередовать с таким же по длительности периодом расслабления. В таком режиме привыкание протекает наиболее эффективно и вскоре пациент может дополнить активную дневную мышечную тренировку пассивным ночным использование аппарата, которое значительно ускоряет сроки лечения.

Первый контрольный осмотр рекомендуется проводить через 2 недели, второй - через месяц. На следующем этапе пациент на протяжении примерно шести месяцев носит Миобрейс два часа в день и спит с аппаратом в ночное время.[5] Последующие контрольные посещения наиболее показательны через 3 и через 6 месяцев. При хорошей динамике процесса коррекции уже через 4-6 месяцев пациенту подбирается индивидуальный размер Миобрейс, который он продолжает носить ещё 5-6 месяцев, а также несколько месяцев по завершении лечения - уже в качестве ретенционного аппарата.

Анализ клинических случаев.

Клинический случай 1. Пациент 6 лет с глубоким прикусом.

I-й класс по Энглю, глубокое резцовое перекрытия (ОВ 0,5 мм), сужение верхнего и нижнего зубных рядов, язычное прорезывание нижних вторых резцов при недостатке места для них более, чем на ½ коронки зуба, сагительная щель 5 мм.

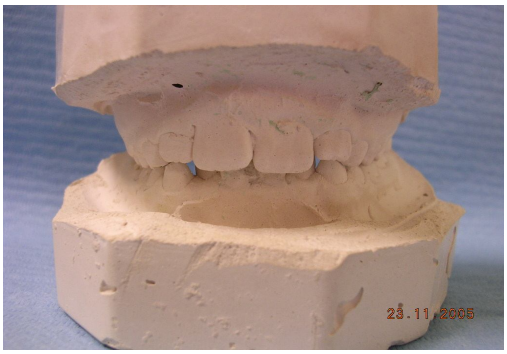

Модель зубных рядов до лечения

На модели четко видна сагиттальная щель, расположение первых моляров по I классу

Через 6 месяцев лечения с применением аппарата Миобрейс-Стартер у пациента произошло значительное улучшение
окклюзии - за счет пассивного расширения верхнего и нижнего зубных рядов закрылась сагиттальная щель, и, как следствие, нижние резцы выстроились в дугу правильной формы.

Закрытие сагиттальной щели, выравнивание зубов справа по трансверзали

Через 6 месяцев лечения – нормализация межрезцового перекрытия

Клинический случай 2.

Пациент 9 лет. В боковых участках прикус нейтральный, резцовая дизокклюзия фронтального участка, вертикальная и сагиттальная щель (до 5 мм), сужение и деформация зубных рядов, небный наклон 11-го и 21-го зубов, мезиальный наклон 12-го и 22-го, ротовое дыхание, инфантильный тип глотания.

Всего через один месяц лечения с применением Миобрейс-Стартер у пациента произошло закрытие вертикальной и сагиттальной щели, а 12-й и 22-й зубы значительно переместились. Лечение продолжается.

Клинический случай 3: Пациент 9 лет - до лечения:

Класс II Энгля, сужение зубных рядов, протрузия фронтальной группы зубов на верхней челюсти, диастема, сагиттальная щель 9 мм, привычное ротовое дыхание, инфантильный тип глотания.

Через пять месяцев уже наблюдается соотношение челюстей по I-му классу Энгля, расширился верхний нижний зубной ряд и ушла протрузия. Сагиттальная щель не более 1мм. Нормализовался тип дыхания и глотания. Пациент продолжает лечение.

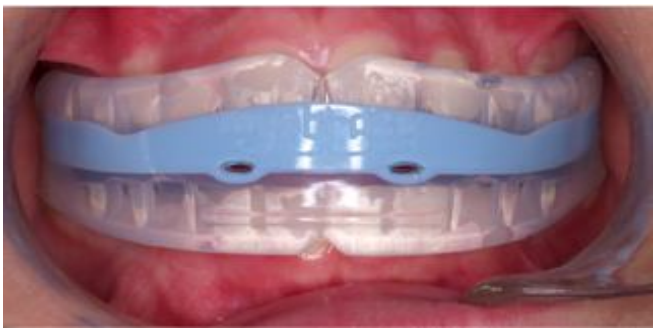

Через 5 месяцев лечения

Клинический случай 4.

Жалобы: На эстетический недостаток фронтальной группы зубов в\ч и н\ч.



Объективно:

Лицо относительно симметрично укорочение высоты нижней трети лица, кожные покровы телесного цвета. Подбородочная складка выражена, носогубная сглажена. Зрачковые линии находятся на одном уровне с углами рта. Ветвь нижней челюсти к телу нижней челюсти соотносится как 5\7 .

Стереотип смыкания губ присутствует. Профиль стремится к вогнутому.

При экскурсии суставных головок нижней челюсти отмечается ступенчатые движения.

Отмечается мелкое преддверье полости рта нижней челюсти.

Уздечки верхней, нижней губы, языка достаточной длины.

Твердое небо куполообразной формы, укороченное во фронтальном участке.

Отмечается ретрузия 11 21, протрузия 12 22.

Ротация 22 с дефицитом места.

Форма верхнего и нижнего зубных рядов трапецевидная.

Глубокое перекрытие во фронтальном участке на высоту коронки нижних резцов.

В боковых участках II класс Энгля.

Диагноз:
Дистальная окклюзия, осложненная глубоким прикусом, нарушение формы зубных рядов.
Ретрузия 11 21, протрузия 12 22, ротация 22 с дефицитом места.
Мелкое преддверье полости рта нижней челюсти. Снижение эффективности функции жевания.
Рекомендована пластика преддверья полости рта нижней челюсти.
После анализа измерения контрольных моделей и ОПГ было рекомендовано использование миофункционального аппарата системы Миобрейс

Лечение проводится с помощью миофункциональной системы Миобрейс.

Проведена припасовка трейнера, пациент удерживает трейнер в полости рта в течение 1.5 минут.
Рекомендовано проводить упражнения с трейнером 3 раза в день по 3 подхода, с наращиванием времени ношения по одной минуте ежедневно.
Через 1 месяц пациентка адаптировалась к аппарату, и ей было рекомендовано ношение аппарата 1 час днём плюс ночное ношение.

Через 6 месяцев после начала лечения с помощью системы Миобрейс.
Пациент пользуется системой Миобрейс все свободное время днем и на ночь.

Шестые установились в бугорковый контакт.

12 установился в зубной ряд, для 22 сохраняется дефицит места. Перекрытие во фронтальном участке, на 1\4 высоты коронки.

Через 8 месяцев после начала лечения с помощью системы Миобрейс

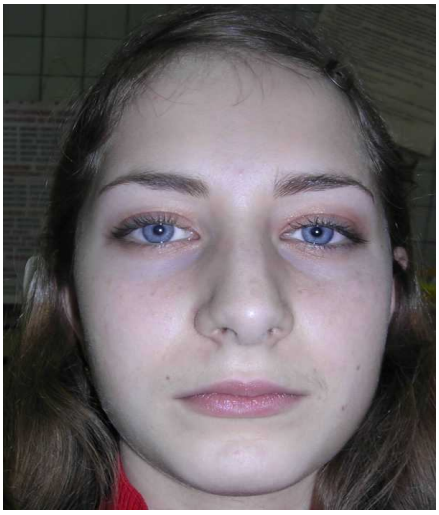

Перекрытие во фронтальном участке составляет 1\2 высоты коронки.
Сохраняется дефицит места для 22-го. 6-е установились по I классу Энгля.

Данные сравнительного биометрического анализа начальных диагностических моделей и моделей, сделанных спустя 8 месяцев лечения.

1 2 12 \ 1 2 12	**Результат**
	29\21.6=1.34
∑ 12 верх / ∑ 12ниж	90\83.5=1.07

90\1.08=83.3
83.5-83.3=0.2
0.2 мм преобладание суммы мезиодистальных размеров 12 зубов н\ч над суммой мезиодистальных размеров 12 зубов в\ч.
Тенденция к глубокому перекрытию во фронтальном участке

В/ч	измерения	результат	**Средний размер**	**Предельный размер**	**В\ч**	измерения	результат
11	**8.5**	норма	8.5	8.0-9.0	21	**8.5**	норма
12	**6**	Отс.микр	6.5	6.0-7.1	22	**6**	Отс.микр
13	**7.1**	Отс.микр	7.6	7.1-8.1	23	**7.1**	Отс.микр
14	**6.4**	Отс.микр	6.7	6.2-7.2	24	**6.4**	Отс.микр
15	**7**	Отс.макр	6.5	6.0-7.0	25	**7**	Отс.макр
16	**10**	Отс.макр	9.4	8.7-10.0	26	**10**	Отс.макр

Н/ч	измерения	результат	**Средний размер**	**Предельный размер**	**Н\ч**	измерения	результат
1	**5.3**	Норма.	5.3	4.9-5.6	1	**5.3**	Норма.
2	**5.6**	Отс.микр	6	5.6-6.4	2	**5.6**	Отс.микр
3	**7**	Отс.макр	6.7	6.3-7.2	3	**6.9**	Отс.макр
4	**6.8**	Норма.	6.8	6.4-7.3	4	**6.9**	Отс.макр
5	**7.1**	Отс.макр	7	6.5-7.4	5	**7.2**	Отс.макр
6	**9.8**	Отс.микр	10	9.3-10.7	6	**10**	Норма.

Измерение апикального базиса	верхнего					нижнего				
	До лечения	Через 8 месяцев	N	откл.		До лечения	Через 8 месяцев	N	**ОТКЛ.**	
				до	пос				до	пос

Ширина, а/б	41.0	42.3	**39.6**	+1.4	+2.7	33.0	33.5	**33.6**	-0.6	-0.1
Длина, а/б	34.0	35.0	**35.1**	-1.1	-0.1	30.5	31.0	**36.1**	-5.6	-5.1

Расширение апикального базиса в\ч составило 1.3 мм, н\ч 0.5 мм.
Удлинение апикального базиса в\ч составило 1.0 мм, н/ч 0.5 мм.

До лечения. **Через 8 месяцев**

Измерение зубного ряда	Данные верхнего зубного ряда					Данные нижнего зубного ряда				
	До лечения	Через 8 месяцев	N	Откл.		До лечения	Через 8 месяцев	N	откл.	
				до	пос.				до	пос.
Ширина в обл.3 - 3	32.5	33.0	**31.5**	+1.0	+1.5	24.0	25.5	**23.5**	+0.5	+2.0
Ширина в области 4-4	31.0	34.5	**35.2**	-4.2	-0.7	32.5	34.5	**35.2**	-2.7	-0.7
Ширина в области 6 - 6	41.0	43.0	**45.3**	-4.3	-2.3	43.5	44	**45.3**	-1.8	-1.3
Длина переднего отрезка	14.0	16.0	**17.0**	-3.0	-1.0	15.3	15.3	**15.0**	+0.3	+0.3

Вывод: Расширение в области 3-3 в/ч составило 0.3 мм, н/ч 1.5 мм .
Расширение в области 4-4 в\ч составило 3.5 мм, н\ч 2.0 мм.
Расширение в области 6-6 в\ч составило 2.0 мм, н \ч 0.5 мм.
Удлинение переднего отрезка в\ч составило 2.0 мм, передний отрезок нижней челюсти не изменился.

Длинна зубной дуги по Нансе	Верхний зубной ряд		Нижний зубной ряд	
	До лечения	Через 8 месяцев	До лечения	Через 8 месяцев
	85мм	95мм	80 мм	85 мм
∑ мезиодистальных размеров 12 зубов	90 мм		83.5 мм	

Итог: Удлинение зубной дуги верхней челюсти составило 15 мм, нижней 0.5 мм

Изменение высоты зубов	Верхняя челюсть				Нижняя челюсть			
	До лечения		Через 8 месяцев		До лечения		Через 8 месяцев	
	R	L	R	L	R	L	R	L
В области центральных резцов	8.3	8.1	8.3	8.5	6.7	6.7	6.9	6.9
В области клыков	8.2	7.3	8.4	7.6	7.9	7.8	8.0	7.9
В области первых премоляров	6.7	6.5	6.9	7.0	7.2	7.0	7.5	7.3

В области первых моляров	5.7	5.7	6.0	6.0	5.6	5.4	5.8	5.6

Итог: Максимальное изменение высоты в области центральных резцов в\ч составило 0.4 мм, н\ч 0.2 мм.
Максимальное изменение высоты в области клыков в\ч составило 0.3 мм, н\ч 0.1 мм.
Максимальное изменение высоты в области первых премоляров в\ч составило 0.5 мм, н\ч 0.3 мм.
Максимальное изменение высоты в области первых моляров в\ч составило 0.3 мм, н\ч 0.2 мм.

До лечения.

Через 8 месяцев

Дефицит места	Верхняя челюсть	
В области	12 зуба	22 зуба
До лечения	0.3 мм	1.7 мм
Через 8 месяцев	0 мм	0.4 мм

Вывод: Дефицит места в области 12 зуба отсутствует, в области 22 уменьшился на 1.3 мм.

Выводы: За 8 месяцев лечения с помощью миофункционального аппарата Миобрейс

Изменения зубного ряда:

Расширение в области 3-3 в\ч составило 0.3 мм, н\ч 1.5 мм.
Расширение в области 4-4 в\ч составило 3.5 мм, н\ч 2.0 мм.
Расширение в области 6-6 в\ч составило 2.0 мм, н \ч 0.5 мм.

Удлинение переднего отрезка в\ч составило 2.0 мм, передний отрезок нижней челюсти не изменился.
Удлинение зубной дуги верхней челюсти составило 15 мм, нижней 0.5 мм.

Изменения апикального базиса:

Расширение апикального базиса в\ч составило 1.3 мм, н\ч 0.5 мм.
Удлинение апикального базиса в\ч составило 1.0 мм, н\ч 0.5 мм.

Изменение высоты зубов:

Максимальное удлинение в области центральных резцов в\ч составило 0.4 мм, н\ч 0.2 мм.
Максимальное удлинение в области клыков в\ч составило 0.3 мм, н\ч 0.1 мм.
Максимальное удлинение в области первых премоляров в\ч составило 0.5 мм, н\ч 0.3 мм.
Максимальное удлинение в области первых моляров в\ч составило 0.3 мм, н\ч 0.2 мм.

Изменения дефицита места:

Дефицит места в области 12-го зуба отсутствует, в области 22-го уменьшился на 1.3 мм.

Клинический случай 5

Жалобы: на неправильное положение передних зубов.
Объективно: лицо относительно симметрично, пропорционально.
Профиль прямой, стереотип смыкания губ отсутствует. При открывании рта происходит смещение нижней челюсти вправо. Отмечается напряжение подбородочной мышцы, углов рта.
Преддверье полости рта н\ч и в\ч достаточной глубины. Уздечка верхней губы короткая. Форма верхнего зубного ряда U-образная, нижнего - трапециевидная.
Скученность во фронтальном участке
верхней челюсти. Сагиттальная щель 2 мм.
Протрузия 12 и 22, ретрузия 11и 21. Ретрузия фронтальных зубов нижней челюсти.
Срединные линии верхней и нижней челюсти не совпадают. Дыхание ротовое.
Инфантильный тип глотания. В боковых участках бугровое смыкание.
Диагноз: Дистальная окклюзия. Аномалия

размеров и формы зубных рядов.
Аномалия размеров зубов и их положения. Короткая уздечка верхней губы. Нарушение функции дыхания. Рекомендовано: пластика уздечки верхней губы, консультация лор врача.
После анализа контрольных моделей и ОПГ Лечение проводилось с помощью миофункционального аппарата
Миобрейс-Стартер.

Пациентка изначально удерживала аппарат в полости рта в течение 10 минут. Было рекомендовано проводить упражнения с аппаратом 3 раза в день по 3 подхода, увеличивая время ношения на одну минуту ежедневно. Через 1 месяц пациентка полностью адаптировалась к аппарату, и перешила на нормальный режим ношения: 1 час днём и всю ночь.

Через 1 месяц
Во фронтальном участке прямое соотношение, закрылась сагиттальная щель. Образовались тремы во фронтальном участке нижней челюсти, форма нижнего зубного ряда нормализовалась.
Сохранялся дефицит места для латеральных резцов верхней челюсти.

Через год после начала лечения

Выровнялась подбородочная складка, отсутствовало напряжение подбородочной мышцы и в углах рта. Появился стереотип смыкания губ.

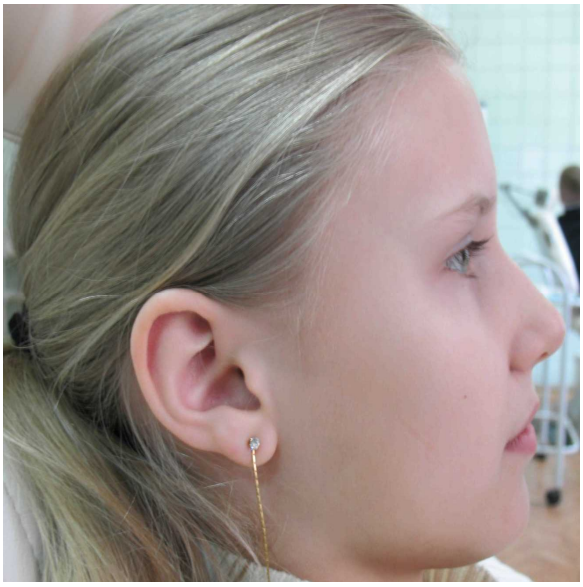

Во фронтальном участке отмечалось совпадение срединных линий, перекрытие 2 мм в области центральных резцов, 22 установился в прямую окклюзию, а 12-й находился в вертикальной дизокклюзии.

В боковом участке 33-й и 43-й в стадии прорезывания. Соотношение в области шестых осталось прежним.

Данные сравнительного биометрического анализа контрольных моделей

Индекс фронтального участка	**Результат**
	29.9\21.3=1.40

Тенденция к глубокому перекрытию во фронтальном участке

В/ч	**Измерения**	**результат**	**Средний размер**	**Предельный размер**	**В\ч**	Измерения	Результат
11	**7.9**	Отс. микр	8.5	8.0-9.0	21	**8.0**	Отс. микр
12	**7**	Отс. макр	6.5	6.0-7.1	22	**7**	Отс. макр
16	**9.5**	Отс. макр	9.4	8.7-10.0	26	**10**	Отс. макр

Н /ч	**Измерения**	**результат**	**Средний размер**	**Предельный размер**	**Н\ч**	Измерения	Результат
41	**5.4**	Отс. макр	5.3	4.9-5.6	31	**5.2**	Отс.микр
42	**5.2**	Абс. микр	6	5.6-6.4	32	**5.5**	Абс. микр
46	**9.5**	Отс. микр	10	9.3-10.7	36	**9.5**	Отс.микр

Дефицит места в области 12 и 22 зуба	**Верхняя челюсть**	
	12 зуб	22 зуб
До лечения	2.6	1.5
Через 6 месяцев	2.1	1.0
Через 1год	1.9	0.8

Таким образом, дефицит места уменьшился в области 12 зуба на 0.7 мм, в области 22 зуба 0.7 мм, и составил 1.9 мм и 0.8 мм соответственно.

Итог: расширение зубного ряда в области клыков верхней челюсти составило 1.0 мм, нижней челюсти через шесть месяцев 3.5 мм, через 12 месяцев уменьшилось на 2 мм. Ширина в области временных моляров и постоянных увеличилась в первой стадии лечения и не изменилась во втором. Такая же закономерность в изменениях наблюдалась при анализе длины переднего отрезка. (см. таблицы ниже)

Измерение зубного ряда	**Данные верхнего зубного ряда**				**Данные нижнего зубного ряда**			
	Начало	**Через 6 мес.**	Через 12 мес.	N	Начало	Через 6 мес.	Через 12мес.	N

Ширина в обл.III-III	29	30	30	31	23.5	27	25	23
Ширина в обл. IV - IV	32	34	33	35.5	28	31	31	35.5
Ширина в обл.6 - 6	43.8	44	44	46	43.8	44	44	46
Длина переднего отрезка	16	16.5	16.5	17.5	12	12.4	12.6	15.5

Измерение апикального базиса	**Данные верхнего зубного ряда**			**Данные нижнего зубного ряда**		
	Начало	Через 6 месяцев	Через12 месяцев	Начало	**Через6** месяцев	Через12 месяцев
Ширина, а/б	39.3	40.5	41	34	34.2	34.4
Длина, а/б	37.2	37.4	37.6	31.5	32	32.5

Итоговое расширение апикального базиса верхней челюсти составило 1.7мм, нижней 0.4 мм.
Удлинение апикального базиса верхней челюсти 0.4мм, нижней 1.0 мм.
Удлинение верхней зубной дуги составило 2.6 мм, нижней 1.1 мм.

Длина зубной дуги по Нансе	**Верхний зубной ряд**			**Нижний зубной ряд**		
	Начало	Через 6 месяцев	Через12 месяцев	Начало	Через 6 месяцев	Через 12 месяцев
	96.4	97	99	87.5	90	88.6

Применение системы миофункциональных аппаратов Миобрейс позволяет создать
необходимую нагрузку на круговую мышцу рта, нормализовать положение языка и восстановить носовой тип дыхания. Посредством выдвижения нижней челюсти вперед у пациентов стимулируется горизонтальный вектор роста.

Использование аппаратов Миобрейс в раннем сменном прикусе (6-8лет), позволяет стимулировать развитие воздухоносных путей, гайморовых пазух и благодаря прекращению разрастания аденоидной ткани нормализовать развитие бронхолегочной системы растущего ребенка всего за 6-8 месяцев, что способствует также и нормализации роста челюстных костей [6]. Кроме того, у пациентов с уплощением твердого неба в результате использования трейнера Миобрейс в раннем сменном прикусе мы наблюдали нормализацию формы носовой перегородки. Во второй период сменного прикуса такого эффекта уже не

наблюдается, поэтому подобную коррекцию следует проводить как можно раньше.

ВЫВОДЫ: У детей с нарушением функции дыхания, не имеющих патологии размера и структуры дыхательных путей, использование системы Миобрейс позволяет восстановить носовой тип дыхания и нормализовать функции дыхательной системы. Поэтому ортодонтическое лечение необходимо начинать именно в раннем возрасте. В процессе ортодонтического лечения с использованием позиционеров Миобрейс у детей в сменном прикусе восстанавливается форма альвеолярных отростков и зубных рядов, нижняя челюсть перемещается вперед относительно основания черепа и альвеолярной кости, а так же за счет нормализации соотношении элементов ВНЧС и роста суставного отростка устраняется сагиттальная щель.[5]

Мы считаем целесообразным применение миофункциональных аппаратов системы Миобрейс также и в постоянном прикусе для лечении незначительных аномалий на фоне миофункциональных нарушений. У таких пациентов трейнеры системы Миобрейс является альтернативой несъемной ортодонтической аппаратуре.

Иткина Светлана Шауловна
Врач-ортодонт высшей категории, к.м.н., доцент кафедры Стоматологии Детского возраста Новосибирской Государственной Медицинской Академии
Белоусов Юрий Николаевич
Врач-ортодонт, аспирант
Кафедра Стоматологии детского возраста,
Место работы: Новосибирская Государственная Медицинская Академия,

Список литературы:

1. **Персин Л.С.//** Ортодонтия.-2003.-С.94-106.
2. **Чапала В.М**.//Санитарно-просветительская работа в практике гигиениста стоматологического.// «Стоматологический колледж»-2005.-№1-С.5-6

3. **Кулакова Е.В**.// Преортодонтическое лечение в сменном прикусе с помощью миофункциональных трейнеров.// «ОРТОДОНТИЯ»-2003.-№4-С.30-32.

4. **Андросова И.Е., Царева Т.Г., Торшин В.И., Северин А.Е**.// Миофункциональные аппараты в целях нормализации развития дыхательной системы у детей в процессе ортодонтической коррекции.// «ОРТОДОНТИЯ»- 2004.-№5-С.52-58

5. **Marchetti C., Quadrelli C., Ghergiu M., Chiglione V.//** Ранние миофункциональное лечение скелетной формы окклюзии 2 класса.// «ОРТОДОНТИЯ»-2005.-№3-С.45-48.